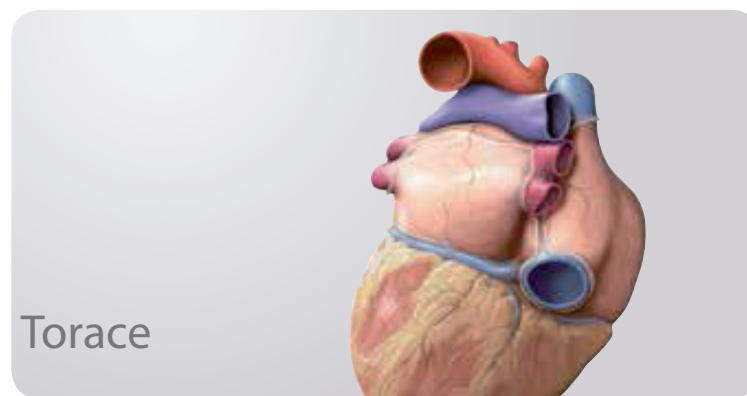
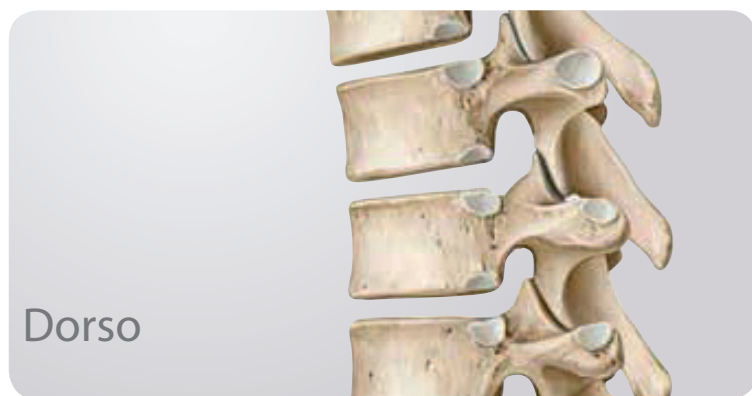

Indice generale



1 Anatomia di superficie

Anatomia di superficie 2

2 Ossa, legamenti e articolazioni

Colonna vertebrale: panoramica 4
Colonna vertebrale: elementi 6
Rachide cervicale 8
Rachide toracico e lombare 10
Osso sacro e coccige 12
Dischi intervertebrali 14
Articolazioni della colonna vertebrale: panoramica 16
Articolazioni della colonna vertebrale:
regione craniovertebrale 18
Legamenti del rachide: panoramica e
rachide cervicale 20
Legamenti del rachide toracolombare 22

3 Muscoli

Muscoli del dorso: panoramica 24
Muscoli delle docce vertebrali 26
Muscoli profondi del dorso 28
Anatomia sistematica e funzionale dei muscoli (I) 30
Anatomia sistematica e funzionale dei muscoli (II) 32
Anatomia sistematica e funzionale dei muscoli (III) 34

4 Vasi e nervi

Arterie e vene del dorso 36
Nervi del dorso 38
Midollo spinale 40
Segmenti del midollo spinale e nervi spinali 42
Arterie e vene del midollo spinale 44
Anatomia topografica dei vasi e dei nervi del dorso 46

5 Anatomia di superficie

Anatomia di superficie 50

6 Parete toracica

Gabbia toracica 52
Sterno e coste 54
Articolazioni costovertebrali 56
Anatomia sistematica e funzionale dei muscoli
della parete toracica 58
Diaframma 60
Vasi e nervi del diaframma 62
Arterie e vene della parete toracica 64
Nervi della parete toracica 66
Topografia dei vasi e dei nervi della parete toracica 68
La mammella nella femmina 70
Sistema linfatico della ghiandola mammaria femminile 72

7 Cavità toracica

Suddivisione della cavità toracica 74
Arterie della cavità toracica 76
Vene della cavità toracica 78
Vasi linfatici della cavità toracica 80
Nervi della cavità toracica 82

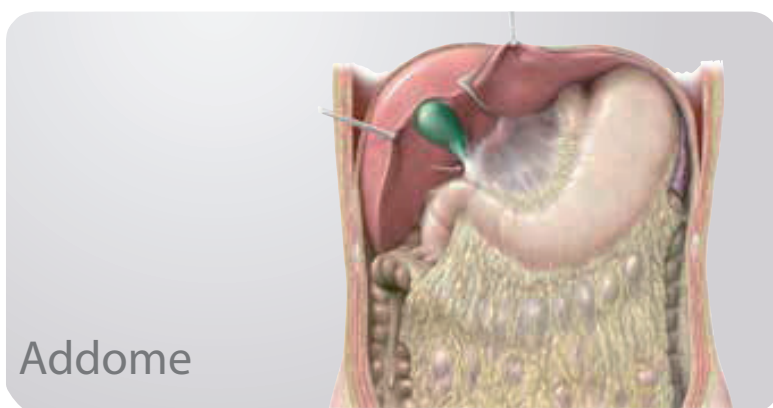
8 Mediastino

Mediastino: panoramica 84
Mediastino: strutture 86
Cuore: funzioni e rapporti 88
Pericardio 90
Cuore: morfologia esterna ed interna 92
Cuore: apparato valvolare 94
Arterie e vene del cuore 96
Sistema di conduzione del cuore ed innervazione 98
Cuore: anatomia radiologica 100
Circolazione sanguigna pre- e postnatale 102
Esofago 104

Vasi e nervi dell'esofago	106
Drenaggio linfatico del mediastino	108

9 Logge pleuropolmonari

Logge pleuropolmonari	110
Pleura: suddivisioni, recessi e innervazione	112
Polmoni	114
Polmone: anatomia radiologica	116
Segmenti (o zone) polmonari	118
Trachea e albero bronchiale	120
Meccanica respiratoria	122
Arterie e vene polmonari	124
Vasi e nervi dell'albero bronchiale	126
Drenaggio linfatico delle logge pleuropolmonari	128



10 Anatomia di superficie

Anatomia di superficie	132
----------------------------------	-----

11 Parete addominale

Impalcatura ossea della parete addominale	134
Muscoli anterolaterali della parete addominale	136
Muscoli posteriori della parete addominale e diaframma	138
Anatomia sistematica e funzionale dei muscoli dell'addome	140
Regione inguinale e canale inguinale	142
Funicolo spermatico, scroto e testicoli	144
Parete addominale ed ernie inguinali	146

12 Cavità e spazi addominali

Suddivisione delle cavità addominale e pelvica	148
Cavità peritoneale e grande omento	150
Retrocavità degli epiploon (o residuo della borsa omentale)	152
Cavità peritoneale: mesi	154

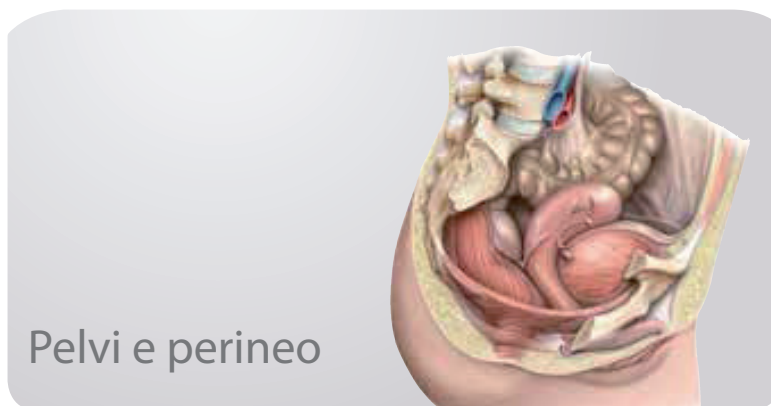
13 Organi interni

Stomaco	156
Duodeno	158
Digiuno e ileo	160
Cieco, appendice vermiforme e colon	162
Fegato: panoramica	164
Fegato: lobi e segmenti epatici	166
Cistifellea e vie biliari	168

Pancreas e milza	170
Reni e ghiandole surrenali (I)	172
Reni e ghiandole surrenali (II)	174

14 Vasi e nervi

Arterie dell'addome	176
Aorta addominale e arterie renali	178
Tronco celiaco	180
Arterie mesenteriche superiore e inferiore	182
Vene dell'addome	184
Vena cava inferiore e vene renali	186
Vena porta	188
Vene mesenteriche superiore e inferiore	190
Drenaggio linfatico degli organi addominali	192
Linfonodi della parete addominale posteriore	194
Linfonodi degli organi addominali anteriori	196
Linfonodi dell'intestino	198
Nervi della parete addominale	200
Innervazione autonoma: panoramica	202
Plessi del sistema nervoso autonomo	204
Innervazione degli organi addominali	206
Innervazione dell'intestino	208
Sezioni trasversali dell'addome	210



15 Anatomia di superficie

Anatomia di superficie	214
----------------------------------	-----

16 Ossa, legamenti e muscoli

Cingolo pelvico	216
Scheletro della pelvi nell'uomo e nella donna	218
Misure della pelvi nell'uomo e nella donna	220
Legamenti della pelvi	222
Muscoli del pavimento pelvico e del perineo	224
Anatomia sistematica e funzionale del pavimento pelvico e del perineo	226

17 Spazi


Strutture contenute nella pelvi	228
Relazioni del peritoneo nella cavità pelvica	230
Pelvi e perineo	232

18 Organi interni

Retto e canale anale	234
Uretere	236
Vescica urinaria e uretra	238
Panoramica dell'apparato genitale	240
Utero e ovaio	242
Legamenti e fascia pelvica	244
Vagina	246
Organi genitali esterni femminili	248
Pene, testicolo ed epididimo	250
Ghiandole annesse alle vie spermatiche	252

19 Vasi e nervi

Arterie e vene degli organi pelvici	254
Arterie e vene del retto e degli organi genitali	256
Drenaggio linfatico di addome e pelvi	258
Drenaggio linfatico dei genitali	260
Plessi del sistema nervoso autonomo della pelvi	262
Innervazione autonoma degli organi dell'apparato urinario e genitale	264
Vasi e nervi degli organi genitali esterni femminili	266
Vasi e nervi degli organi genitali maschili	268
Sezioni trasversali di pelvi e perineo	270

**20 Anatomia di superficie**

Anatomia di superficie	274
----------------------------------	-----

21 Spalla e braccio

Ossa dell'arto superiore	276
Clavicola e scapola	278
Omero	280
Articolazioni della spalla	282
Articolazioni della spalla: articolazione scapoloomerale	284
Spazio e borsa sottoacromiale	286
Muscolatura della regione anteriore della spalla e del braccio (I)	288
Muscolatura della regione anteriore della spalla e del braccio (II)	290
Muscolatura della regione posteriore della spalla e del braccio (I)	292

Muscolatura della regione posteriore della spalla e del braccio (II)	294
Anatomia sistematica e funzionale dei muscoli (I)	296
Anatomia sistematica e funzionale dei muscoli (II)	298
Anatomia sistematica e funzionale dei muscoli (III)	300
Anatomia sistematica e funzionale dei muscoli (IV)	302

22 Gomito e avambraccio

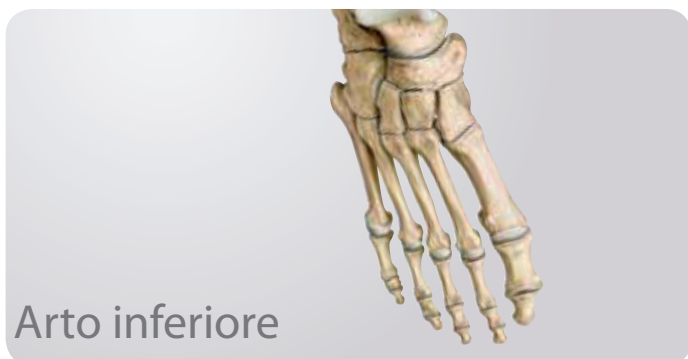Radio e ulna	304
Articolazione del gomito	306
Legamenti dell'articolazione del gomito	308
Articolazioni radioulnari	310
Muscoli dell'avambraccio (I)	312
Muscoli dell'avambraccio (II)	314
Anatomia sistematica e funzionale dei muscoli (I)	316
Anatomia sistematica e funzionale dei muscoli (II)	318
Anatomia sistematica e funzionale dei muscoli (III)	320

23 Polso e mano

Ossa del polso e della mano	322
Ossa del carpo	324
Articolazioni del polso e della mano	326
Legamenti del polso e della mano	328
Legamenti del polso	330
Legamenti delle dita	332
Muscoli della mano (I)	334
Muscoli della mano (II)	336
Dorso della mano	338
Anatomia sistematica e funzionale (I)	340
Anatomia sistematica e funzionale (II)	342

24 Vasi e nervi

Arterie dell'arto superiore	344
Vene e vasi linfatici dell'arto superiore	346
Nervi del plesso brachiale	348
Rami sopraclavicolari e tronco secondario posteriore	350
Fascicolo posteriore: nervo ascellare e nervo radiale	352
Fascicoli mediale e laterale	354
Nervi mediano e ulnare	356
Vene e nervi superficiali dell'arto superiore	358
Regione posteriore della spalla e dell'ascella	360
Regione anteriore della spalla	362
Topografia della regione ascellare	364
Topografia delle regioni brachiale e cubitale	366
Topografia dell'avambraccio	368
Topografia della regione del carpo	370
Topografia del palmo della mano	372
Topografia del dorso della mano	374
Sezioni trasversali dell'arto superiore	376



Arto inferiore

25 Anatomia di superficie

Anatomia di superficie 380

26 Anca e coscia

Ossa dell'arto inferiore. 382

Femore 384

Articolazione dell'anca: panoramica 386

Articolazione dell'anca: capsula articolare e legamenti 388

Muscoli dell'anca, della coscia e della regione glutea (I) . . . 390

Muscoli dell'anca, della coscia e della regione glutea (II) . . . 392

Muscoli dell'anca, della coscia e della regione glutea (III) . . . 394

Muscoli dell'anca, della coscia e della regione glutea (IV) . . . 396

Anatomia sistematica e funzionale dei muscoli (I) 398

Anatomia sistematica e funzionale dei muscoli (II) 400

Anatomia sistematica e funzionale dei muscoli (III). 402

27 Ginocchio e gamba

Tibia e perone 404

Articolazione del ginocchio: panoramica 406

Articolazione del ginocchio: capsula, legamenti e borse 408

Articolazione del ginocchio: legamenti e menischi 410

Legamenti crociati 412

Cavità articolare del ginocchio. 414

Muscoli della gamba: visione anteriore e laterale 416

Muscoli della gamba: visione posteriore. 418

Anatomia sistematica e funzionale dei muscoli (I) 420

Anatomia sistematica e funzionale dei muscoli (II) 422

28 Caviglia e piede

Ossa del piede 424

Articolazioni della caviglia e del piede (I) 426

Articolazioni della caviglia e del piede (II) 428

Articolazioni della caviglia e del piede (III) 430

Legamenti della caviglia e del piede 432

Arco plantare e arco trasversale del piede 434

Muscoli plantari del piede 436

Muscoli e guaine tendinee del piede. 438

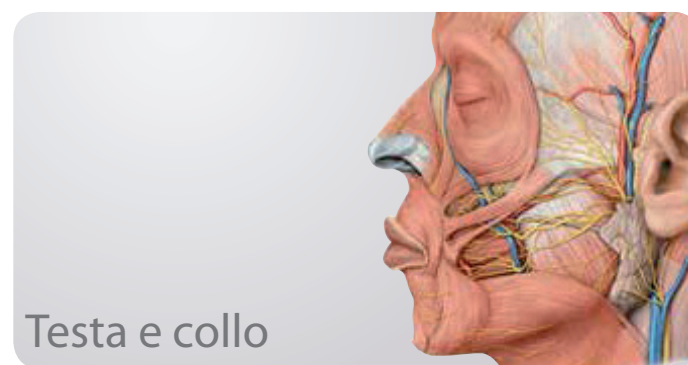
Anatomia sistematica e funzionale dei muscoli (I) 440

Anatomia sistematica e funzionale dei muscoli (II) 442

29 Vasi e nervi

Arterie dell'arto inferiore 444

Vene e vasi linfatici dell'arto inferiore	446
Plesso lombosacrale	448
Nervi del plesso lombare	450
Nervi del plesso lombare: nervi otturatorio e femorale	452
Nervi del plesso sacrale	454
Nervi del plesso sacrale: nervo ischiatico	456
Nervi e vasi superficiali dell'arto inferiore	458
Anatomia topografica della regione inguinale.	460
Anatomia topografica della regione glutea.	462
Anatomia topografica delle regioni anteriore, mediale e posteriore della coscia.	464
Anatomia topografica della regione posteriore della gamba e del piede.	466
Anatomia topografica delle regioni laterale e anteriore della gamba	468
Anatomia topografica della pianta del piede.	470
Sezioni trasversali della coscia e della gamba	472



Testa e collo

30 Anatomia di superficie

Anatomia di superficie 476

31 Ossa della testa

Visione anteriore e laterale del cranio 478

Visione posteriore del cranio e della calotta cranica 480

Base cranica 482

Vasi e nervi entranti e uscenti dalla cavità cranica. 484

Osso etmoide e osso sfenoide 486

32 Muscoli del cranio e della faccia

Muscolatura mimica e muscoli masticatori 488

Inserzioni prossimali e distali dei muscoli della testa. 490

Anatomia sistematica e funzionale dei muscoli (I) 492

Anatomia sistematica e funzionale dei muscoli (II) 494

33 Nervi cranici


Nervi cranici: panoramica 496

Nervo olfattivo (I) e nervo ottico (II). 498

Nervo oculomotore comune (III), nervo trocleare (IV)
e nervo abducente (VI) 500

Nervo trigemino (V) 502

Nervo faciale (VII) 504

Nervo statoacustico (VIII)	506
Nervo glossofaringeo (IX)	508
Nervo vago (X)	510
Nervo accessorio (XI) e nervo ipoglosso (XII)	512
34 Vasi e nervi del cranio e della faccia	
Innervazione della faccia	514
Arterie della testa e del collo	516
Rami anteriori e posteriori e ramo mediale dell'arteria carotide esterna	518
Rami terminali dell'arteria carotide esterna	520
Vene della testa e del collo	522
Meningi	524
Seni della dura madre	526
Anatomia topografica delle regioni anteriori della faccia	528
Anatomia topografica della regione parotidea e della fossa temporale	530
Anatomia topografica della fossa infratemporale	532
Anatomia topografica della fossa pterigopalatina (o sfenopalatina)	534
35 Cavità orbitaria e occhio	
Ossa della cavità orbitaria	536
Muscoli estrinseci dell'occhio	538
Vasi e nervi della cavità orbitaria	540
Anatomia topografica della regione orbitaria	542
Regione orbitaria e palpebre	544
Bulbo oculare	546
Cornea, iride e cristallino	548
36 Naso esterno e cavità nasali	
Ossa delle cavità nasali	550
Seni paranasali	552
Vasi e nervi delle cavità nasali	554
37 Osso temporale e orecchio	
Osso temporale	556
Orecchio esterno e meato acustico esterno	558
Orecchio medio: cavità timpanica	560
Orecchio medio: catena degli ossicini e membrana timpanica	562
Arterie dell'orecchio medio	564
Orecchio interno	566
38 Cavità orale e faringe	
Ossa della cavità orale	568
Articolazione temporomandibolare	570
Denti	572
Anatomia sistematica e funzionale dei muscoli della cavità orale	574
Innervazione della cavità orale	576
Lingua	578
Anatomia topografica della cavità orale e delle ghiandole salivari	580
Anello linfatico di Waldeyer e faringe	582
Muscoli della faringe	584
Vasi e nervi della faringe	586
39 Collo	
Anatomia sistematica e funzionale dei muscoli (I)	588
Anatomia sistematica e funzionale dei muscoli (II)	590
Anatomia sistematica e funzionale dei muscoli (III)	592
Arterie e vene della regione del collo	594
Innervazione della regione del collo	596
Laringe: cartilagini e struttura	598
Laringe: muscoli e piani	600
Vasi e nervi di laringe, ghiandola tiroide e ghiandole paratiroidi	602
Anatomia topografica del collo: regioni e fasce	604
Anatomia topografica della regione anteriore del collo	606
Anatomia topografica delle regioni anteriore e laterale del collo	608
Anatomia topografica della regione laterale del collo	610
Anatomia topografica della regione cervicale posteriore	612
Vasi linfatici del collo	614
Sezioni coronali della testa	616
Sezioni trasversali della testa e del collo	618
Sezioni sagittali della testa	620
	
40 Encefalo e midollo spinale	
Sistema nervoso: panoramica	624
Telencefalo	626
Telencefalo e diencefalo	628
Diencefalo, tronco encefalico e cervelletto	630
Ventricoli e spazi contenenti il liquor	632
41 Vasi sanguigni dell'encefalo e del midollo spinale	
Vene e seni della dura madre dell'encefalo	634
Arterie dell'encefalo	636
42 Sistemi funzionali	
Circuiti nervosi	638
Sistema sensitivo e sistema motorio	640
Sistemi sensitivi (I)	642
Sistemi sensitivi (II)	644
Sistemi sensitivi (III)	646
43 Sistema nervoso autonomo	
Sistema nervoso autonomo	648
Indice analitico	652